Lane Medical Library

**Aus dem Pathologischen Institut der Universität Heidelberg**
Vorstand: Professor Dr. A. Schmincke.

# Die augenblickliche Lehre vom akuten Gelenkrheumatismus mit einem eigenen Fall.

Inaugural-Dissertation
zur Erlangung der Doktorwürde
der Hohen Medizinischen Fakultät
der Ruprecht-Karls-Universität
zu Heidelberg

vorgelegt von

**Hans Nerbel**
aus Meßkirch

Gedruckt
im Tageblatt-Haus Coburg
1935

Gedruckt mit Genehmigung der medizinischen Fakultät
der Universität Heidelberg.

---

Dekan:
Prof. Dr. C. Schneider

Referent:
Prof. Dr. Schmincke

1935

Die Entstehung des Gelenkrheumatismus gehört zur Zeit zu den mit am meisten in der Literatur besprochenen Fragen. Zwei Ansichten stehen sich hier gegenüber. Die erste, ob es sich hier um eine Infektionskrankheit handelt, hervorgerufen durch einen bestimmten, noch nicht bekannten Erreger — Rheumatismus infectiosus specificus — Aschoff-Gräff, die zweite, die den Gelenkrheumatismus als Ausdruck eines allergischen Geschehens auffaßt, das zustande gekommen ist durch eine Häufung banaler Infekte und zurückzuführen ist auf eine Herdreaktion, die an den Gelenken, vor allem in der Gelenkkapsel, aber auch in den anderen Organen durch ein Zusammentreffen zwischen Antigen und Antikörper sich einstellt.

Ein im Pathologischen Institut Heidelberg beobachteter Fall von schwerer Herzmuskelerkrankung bei Gelenkrheumatismus gibt mir Gelegenheit, den augenblicklichen Wissensstand der Frage im folgenden zur Darstellung zu bringen.

Wenn das Rheumaproblem besondere Beachtung erfährt, so ist nicht zuletzt die Tatsache daran schuld, daß der Rheumatismus eine so außerordentlich häufige und sozial wichtige Erkrankung darstellt und so geradezu zwingt, nach der Aetiologie besonders zu fahnden, die trotz zahlreicher Untersuchungen, die ganz entgegengesetzte Anschauungen zeitigten, immer noch nicht endgültig geklärt ist.

Die Diagnose: Rheumatismus: war oft, vor allem wenn die typischen Erscheinungen des akuten Anfalls fehlten, eine Verlegenheitsdiagnose, und in dem Sammelbegriff Rheumatismus oder rheumatische Erkrankung werden ganz verschiedenartige Erkrankungen der Gelenke, Myalgien und Neuralgien gerechnet, Krankheiten, die meist nach stattgehabter „Erkältung" auftreten. Wenn man heute darin etwas vorsichtiger geworden ist, so ist das der Beachtung zuzuschreiben, die die Ergebnisse der Rheumatismusforschung im weiten Maße erfährt.

Für diesen Mißstand ist die Tatsache vielfach verantwortlich zu machen, daß, wie Gräff und Aschoff betonen, auf Grund des einen klinischen Symptoms der ziehenden rheumatischen Schmerzen Schlüsse auf das Vorliegen einer bestimmten Krankheit gezogen werden, während in Wirklichkeit dieses Symptom bei ganz verschiedenen Krankheiten auftreten und führend sein kann.

Außerdem war daran schuld die Unmöglichkeit, eine genaue Definition des Rheumatismus auf aetiologischer Grundlage zu geben, denn gerade die klinische Definition mit dem Hauptsymptom: rheumatische Schmerzen: hat, wie schon ausgeführt, so oft zu Verwechslungen geführt.

Es kommt also zunächst darauf an, die pathologisch-anatomischen Befunde bei Rheumatismus festzustellen und auf Grund dieser eine Scheidung von anderen rheumatismusähnlichen Krankheiten vorzunehmen und dann Schlüsse auf die Aetiologie des Leidens zu ziehen.

Ein großer Fortschritt in dieser Hinsicht war die Entdeckung des nach Geipel-Aschoff benannten spezifischen Rheumatismusknötchens. Dieser Befund zusammen mit der Tatsache, daß ähnliche Knötchen auch im periartikulären Bindegewebe gefunden wurden, führte zu der von Gräff entwickelten Theorie vom Rheumatismus als spezifischer Infektionskrankheit, die lange Zeit als einzige das Feld beherrschte. Erst in jüngerer Zeit, angeregt durch klinische Erfahrungen und nicht zuletzt wegen der negativen Bakterienbefunde beim Rheumatismus gewann die von Swift begründete und von Klinge ausgebaute Anschauung vom Rheumatismus als hyperergischer Gewebsreaktion immer mehr an Ansehen.

Bevor diese beiden, heute sich so sehr bekämpfenden Anschauungen näher dargestellt werden, seien zunäch als Grundlage die pathologisch-anatomischen Befunde beim Rheumatismus beschrieben.

Die makroskopischen Befunde beim Rheumatismus sind gering. Am meisten ins Auge fallend sind sie an den Gelenken: Im akuten Anfall von Gelenkrheumatismus entspricht das Bild der serofibrinösen Arthritis. Dabei treten die Erscheinungen an der Synovialis, die im späteren, chronischen Stadium eine so große Rolle spielen, in den Hintergrund, sie bestehen in Rötung, Exsudation von trüber Flüssigkeit und Ablagerung fibrinöser Membranen an Recessus und Gelenkknorpeln. Die Hauptveränderungen liegen im paraartikulären Bindegewebe, in der Kapsel und den Sehnen. Sie sind jedoch makroskopisch nicht nachweisbar.

Dies Bild des akuten Gelenkrheumatismus kann seine Fortsetzung finden im chronischen Gelenkrheumatismus mit dem Ausgang in Ankylosen und Deformationen oder Mischformen beider.

Man unterschied neben dieser, aus dem akuten Gelenkrheumatismus sich entwickelnden chronischen Form, dem sekundär chronischen Rheumatismus noch einen primär chronischen, dessen Vorgeschichte jegliche rheumatische Erkrankung vermissen ließ. Diese Form läßt sich als eigenes Krankheitsbild, als primär chronischer Rheumatismus nicht aufrecht erhalten, da eingehende Untersuchungen gezeigt haben, daß, wenn auch ein vorausgegangener Rheumatismus klinisch offensichtlich nicht in Erscheinung trat, doch in der Mehrzahl dieser Fälle Endzustände und „Stigmata" (Klinge) einer durchgemachten rheumatischen Erkrankung zu finden sind, wobei der Herzmuskel die häufigsten Befunde zeigt.

Die auffallendsten Befunde der chronischen Form betreffen die Synovia. Als Produkt der schweren chronischen Entzündung treten die charakteristischen Zottenhypertrophien auf. Fibrinoide

Nekrosen darin können zum geschwürigen Aufbrechen und zum Bild der chronisch ulcerösen Synovitis führen. Der Knorpel kann dabei degenerieren und ulcerieren und später von der Synovia aus bindegewebig ersetzt werden. Verlötung der bindegewebig verdickten Kapsel mit der Synovia, Obliteration des Recessus sind weitere Folgen. Der Endzustand besteht in der Ankylosis fibrosa oder, wenn das den zerstörten Knorpel ersetzende Bindegewebe verknöchert, in der Ankylosis ossea. Bei leichten Fällen fehlt die Knorpelbeteiligung, aber die starke Kapsel- und Synoviaverdickung und Schrumpfung führt zur Ankylose ohne Deformation der Gelenkenden.

An makroskopischen Befunden bei Rheumatismus an den Organen ist sonst wenig zu finden. Man kann noch anführen die Veränderungen seitens des Herzens, besonders des Endokards, die Endokarditis verrucosa. Feinwarzige Auflagerungen sind hierbei typisch, wie sie sich an den Klappen, besonders der Mitralis finden, daneben auch auf die Sehnenfäden und auf das parietale Endokard übergreifen können. Sie führen im weiteren Verlauf zu Verwachsungen, Schrumpfungen und Einrollung besonders der Klappen und sind eine anatomische Grundlage für die im klinischen Verlauf des Rheumatismus so oft beobachtete Mitralinsuffizienz.

Myocardschäden sind mit bloßem Auge nicht zu sehen; ebenso bietet die allgemeine Serositis, wie sie bei Rheumatismus oft vorkommt, keinen auffallenden Befund. Auch Gefäß, Tonsillen und Muskelschäden sind makroskopisch nicht zu erkennen.

Als letztes Organ sei noch die Haut genannt. An ihr beobachtet man bei dem relativ häufig auftretenden Rheumatismus nodosus isoliert stehende Knötchen von verschiedener Größe, die sich halbkugelig vorwölben. Aus ihrer blaßgelben bis rot-bläulichen Farbe kann man auf die Zeitdauer ihres Bestehens schließen. Sie können sich von selbst zurückbilden.

Weit charakteristischer und einheitlicher als diese oben beschriebenen makroskopischen Befunde sind die Ergebnisse der mikroskopischen Untersuchung, die auch an Organen ohne äußerlich sichtbaren Befund deutlich die typischen rheumatischen Veränderungen erkennen lassen.

Die Kenntnis dieser charakteristischen mikroskopischen Befunde, — es ist hierbei gedacht vor allem an das Geipel-Aschoffsche Knötchen — ist verhältnismäßig jungen Datums. 1904 fand Aschoff bei Untersuchungen zur Myocarditisfrage im Herzmuskel Knötchen, die ihm für Rheumatismus spezifisch zu sein schienen: in der Vorgeschichte der Fälle war Rheumatismus einwandfrei festgestellt. Die Lokalisation war dieselbe wie in anderen Fällen von Myocarditis in der Nähe der kleinen bis mittelgroßen Gefäße, auch war eine Beziehung zur Adventitia festzustellen; manch-

mal war ähnlich wie bei Periarteriitis nodosa die ganze Gefäßwandschicht von der umschriebenen Zellwucherung eingenommen. Das kleine submiliare Knötchen ist folgendermaßen charakterisiert: große Zellen mit einer oder mehreren großen gekerbten bis polymorphen Kernen liegen fächerförmig zusammen. Die Peripherie wird von den großen Kernen eingenommen, im Zentrum scheint das Protoplasma der verschiedenen Zellen zu einer fast homogenen, nekrotischen Masse zusammenzufließen. Die Zellen sind nicht identisch mit den Tuberkulose- und Fremdkörperriesenzellen. Zwischen den beschriebenen Zellen, besonders aber an ihrer Peripherie liegen zerstreut kleine und große Lymphocyten und polymorphkernige Leukocyten. In den von dem Knötchen ausgehenden Bindegewebssepten finden sich noch größere „leukocytoide" Elemente, die entzündlich geschwollene Adventitiazellen darstellen. Aus ihnen gehen die für Rheumatismus typischen riesenzellenähnlichen, großkernigen Elemente hervor. Eosinophile Zellen sind im Gesamtbild des Knötchens nur spärlich vorhanden.

Angeregt durch diese Untersuchungsergebnisse Aschoffs, die man als den wichtigsten Markstein in der Geschichte der Pathologie des Rheumatismus bezeichnen muß, fanden Gräff und Fahr in der Umgebung rheumatisch erkrankter Gelenke, besonders in den Sehnen und dem anderen straffen Bindegewebe das sogenannte Sehnenknötchen, das eine Modifikation des Aschoff'schen darstellt. Es ist meist größer als jenes; außerdem sind zentrale Verquellung und Nekrose stärker und ausgedehnter.

Diese beiden Knötchenformen waren für längere Zeit die einzigen mikroskopischen Befunde beim Rheumatismus. Erst als die neuere Auffassung vom Rheumatismus als hyperergische Gewebsreaktion mehr und mehr an Bedeutung gewann, begann man nach der Entstehung, den Vorstufen und Folgen der Aschoff'schen Knötchen zu forschen. Klinge als Hauptvertreter der neueren Auffassung kommt dabei zu folgendem Ergebnis:

Das Aschoff'sche Knötchen, das dem Rheumatismus auch den Namen: „rheumatische Granulomatose" eingebracht hat, ist zwar für Rheumatismus unbedingt charakteristisch, doch spricht sein Fehlen nicht gegen Rheumatismus, da es nur in einer bestimmten Phase des ganzen Krankheitsverlaufes ausgeprägt vorhanden ist. Es ist also das Knötchen nur das Kennzeichen eines der im Verlauf der Krankheit auftretenden 3 Stadien, die Klinge unterscheidet, und zwar das 2. Stadium. Es wird deshalb so häufig und die anderen Stadien werden deswegen relativ selten gefunden, weil im Verlauf des ersten Krankheitsabschnittes, der höchstens 6 Wochen dauert, selten der Exitus eintritt und die geweblichen Veränderungen in diesem Anfangsstadium aus diesem Grunde nicht untersucht werden können. Das Bild des dritten, des Narbenstadiums, ist weniger charakteristisch und eindrucksvoll.

Die rheumatischen Gewebsschäden, die über das ganze Bindegewebe des Körpers verteilt sind, lassen sich alle auf ein einheitliches Bild, eine Grundform, zurückführen, die dann mit mehr oder weniger großen Variationen in den Organen sich nachweisen läßt.

Das erste Stadium, das rheumatische Frühinfiltrat, kann auch als akut degenerativ-exsudatives bezeichnet werden.

Es finden sich in den oben genannten Geweben kleine Herde sogenannter fibrinoider Degeneration. Die ödematös gequollene Grundsubstanz ist in ihrer chemischen Struktur verändert, sie gibt Fibrinreaktion. Sehr eindrucksvoll wird das Bild, das durch Färbung der kollagenen Fasern entsteht: normalerweise sind diese mit Ag-Färbung nicht darstellbar. Im Bereiche des rheumatischen Frühinfiltrats sind sie nur aufgespalten in ihre Fibrillen, die die Ag-Färbung annehmen und dadurch leicht erkennbar sind. Eine völlige Nekrose des kollagenen Gewebes ist also nicht eingetreten. Die Grundsubstanz ist zwar geschädigt und gequollen, die Fibrillen sind jedoch noch erhalten, sie liegen aber, durch die Quellung verursacht, zersplittert und durcheinander. Zellen sind im Zentrum des Infiltrats nur spärlich vorhanden. Es erwächst er Eindruck, als ob sie eingetrocknet und verkümmert seien, was sich vielleicht durch Wasserabgabe an die Grundsubstanz und durch Kompression durch die so gequollene Grundsubstanz erklären läßt. Zelltod und Zellzerfall können im Nekroseherd vorkommen. Am Rande des Herdes sind die Zellen besser erhalten, sogar etwas vermehrt und vergrößert. Die Umgebung des rheumatischen Frühinfiltrats ist ödematös durchtränkt, mit Lymphocyten und vielkernigen Zellen durchsetzt.

Dies oben beschriebene Bild scheint sich schon wenige Tage nach dem Ausbruch der ersten klinischen Erscheinungen zu entwickeln. Es bleibt ungefähr 3—6 Wochen bestehen, allerdings unter steter Weiterentwicklung zum nächsten Stadium hin, dem des Aschoff'schen Knötchens. Seine Veränderungen lassen sich von denen des ersten Stadiums ableiten; es muß deshalb und auch wegen der beobachteten Uebergangsformen als Folgeerscheinung des Frühinfiltrats aufgefaßt werden, als Stadium der sekundären Wucherungserscheinungen. Die Fibrinfärbung läßt in ihm noch Reste der fibrinoiden Degeneration erkennen, deren Größe verschieden ist, je nach dem Alter der Herde. Die kollagenen Fasern sind noch aufgesplittert, also färbbar, doch scheint die Entquellung der Grundsubstanz bewirkt zu haben, daß sie etwas geordneter liegen als im 1. Stadium. Das Zellbild hat sich auch verändert, wie aus dem schon beschriebenen Aufbau des Aschoff'schen Knötchens hervorgeht.

Das Aschoff'sche Knötchen bildet den Höhepunkt im Ablauf des rheumatischen Gewebsschadens.

Von nun an tritt Rückbildung ein. Die fibrinoiden Massen verschwinden, sie werden völlig resorbiert. Die zellige Infiltration geht zurück. Die Fibrillen sind durch vollkommene Entquellung

der Grundsubstanz wieder zu festen kollagenen Fasern zusammengefügt, die sich färberisch mit Ag nicht darstellen lassen.

Das Endstadium ist schließlich eine ziemlich uncharakteristische bindegewebige Narbe. Auch hier können natürlich alle möglichen Uebergangsbilder vom Granulom her beobachtet werden.

Die 3 Stadien bilden die Grundformen der Veränderungen des gesamten Mesenchyms bei der rheumatischen Krankheit. Sie sind jedoch je nach Lokalisation gewissen Variationen unterworfen, die durch die Struktur des betreffenden Organs bedingt sind. Sie seien als nächstes beschrieben.

Die Endokard- und besonders die Herzklappenveränderungen bei der Endokarditis rheumatica = Endocarditis verrucosa = sind gekennzeichnet durch zahlreiche feinwarzige Auflagerungen, besonders auf den Schließungslinien der Mitralis. Das oberflächliche Klappengewebe ist dabei teilweise vom Endothel entblößt, es erscheint homogenisiert, d. h. es ist fibrinoid gequollen. Kleine Thromben können sich auf den vom Endothel entblößten Stellen ansiedeln. Ein deutlicher Unterschied zwischen der rheumatischen Endokarditis und der Endokarditis verrucosa besteht nicht, höchstens bezüglich der Intensität der Bindegewebsverquellung, die bei Rheumatismus auch an anderen Organen in Vergleich zu anderen septischen Allgemeinerkrankungen immer besonders stark ist, ebenso wie ihre zellige Infiltration.

Diesem Anfangsstadium folgt bald das subakute, in dem die Zellwucherung überwiegt. Das Fibrinoid verschwindet, Organisation tritt auf. Hierbei fällt die Zellgröße und besonders die starke Zellwucherung auf. Der weitere Verlauf führt zu bindegewebigem Ersatz des geschädigten Gewebes, zur Verdickung der Ränder, die miteinander verschmelzen und zur Einrollung der Klappen führen. Hyaline Entartung und Verkalkung des Narbenbindegewebes und der Fibrinoidreste kann eintreten.

Der Herzmuskel ist das Organ, an dem das Aschoff'sche Knötchen zuerst gefunden wurde und zwar in den meisten Fällen von Rheumatismus. Seine Veränderungen sind schon beschrieben, sie gelten als das Normalbild des Aschoff'schen Knötchens, ebenso seine Vorstufe und das Endresultat.

Zur Lage der Granulomherde wäre noch zu bemerken, daß sie meist subendokardial ist und das perivasculäre Bindegewebe bevorzugt.

Eine Mitbeteiligung der Serosa-Häute, besonders des Herzbeutels, seltener der Pleura und anderer seröser Häute, ist klinisch eine beim Rheumatismus oft vorkommende Komplikation. Die Erkrankung verläuft unter dem Bild einer fibrinösen oder serofibrinösen Entzündung.

Die Deckzellen sind gequollen, sie können teilweise fehlen. Das darunterliegende Bindegewebe zeigt fibrinoide Verquellung. Aus

Fibrinfäden, den abgestoßenen Deckzellen und den Gewebszellen, großen und kleinen Randzellen bilden sich Auflagerungen. Oft ist die Unterscheidung, ob aufgelagerte Fibrinmassen oder fibrinoide Verquellung des Bindegewebes, also die typische Rheumatismuserscheinung, unmöglich. Für Rheumatismus spricht eine besonders starke, oft herdförmige, fleckige, fibrinoide Bindegewebsentartung. In späteren Stadien wird unter Zellwucherung das Fibrin und Fibrinoid resorbiert. Es resultiert eine bindegewebige Narbe, die zu Verwachsungen und Verdickungen führt.

Von den arteriellen Gefäßen werden fast alle Kaliber befallen, auch für die Venen trifft das zu. Die Abgrenzung der Veränderungen ist hierbei gegen andere Gefäßschäden, deren Aetiologie eine ähnliche ist wie die des Rheumatismus (nach K l i n g e), oft recht schwer. Die Gefäßaffektion kann herdförmig oder diffus sein. Die Unterschiede gegenüber der Periarteriitis nodosa und der Thrombangitis obliterans sind dabei nicht grundsätzlicher Art, sondern nur der Intensität und Lokalisation nach etwas verschieden (J a e g e r). Die Veränderungen sitzen meist subendothelial und verlaufen unter den typischen Formen des Granuloms, während Periarteriitis nodosa und Thrombangitis obliterans vornehmlich auf Media bzw. Intima beschränkt sind. Die fibrinoide Degeneration und die proliferativen Prozesse sind allen gemeinsam. Für Rheumatismus spricht, besonders an den Herzgefäßen, eine auffallend starke Zellwucherung plasmareicher Zellen. Im Narbenstadium ist die Diagnose Rheumatismus unmöglich.

Bei den rheumatischen Gelenkschäden unterscheidet man nach K l i n g e am besten zwischen solchen an der Synovia und solchen im periartikulären Bindegewebe und der Kapsel. Die ersteren zeigen nicht die für Rheumatismus typischen umschriebenen Knötchen. Da die Synovia in ihrem Aufbau den seriösen Häuten nahesteht, entstehen ähnliche Bilder wie bei der Erkrankung jener: fibrinöser Ueberzug, der gegen das gequollene fibrinoid degenerierte Bindegewebe nicht deutlich abzugrenzen ist; die beim Rheumatismus häufig vorkommenden großen Bindegewebs- und Riesenzellen können auftreten. Doch wird ausgesprochene Knötchenbildung kaum beobachtet. Aus diesem akuten Stadium kann das chronische hervorgehen mit ausgedehnter fribrinoider Entartung. Nekrose der Zotten und reichlicher Bildung von Granulationsgewebe mit großem Zellreichtum. Der Ausgang in Verwachsungen, Verdickungen usw. wurde bei den makroskopischen Veränderungen schon beschrieben.

Ein sehr eindrucksvolles Bild bietet das periartikuläre, das bei Gelenkbeteiligung immer zuerst befallen wird, erst im weiteren Verlauf, dann auch Synovia. Es treten dabei die typischen Verquellungsherde auf, die zu Granulom bzw. im straffen Bindegewebe zum Sehnenknötchen führen und in bindegewebigen Narben ihren Ausgang finden.

Der Rheumatismus nodosus, also Befallensein der Haut, wobei hirsekorn- bis taubeneigroße Knoten entstehen können, kann die einzige rheumatische Schädigung im ganzen Körper sein. Der Aufbau der Knoten ist genau so wie jener der Rheumatismusknötchen im Myocard, nur sind die Herde wesentlich größer.

An der Muskulatur kann

1. das interstitielle Bindegewebe befallen sein, wie z. B. beim Myocard es meist der Fall ist. Außerdem ist aber

2. eine Schädigung der Muskelfasern selbst bekannt. Diese ist jedoch nicht charakteristisch für Rheumatismus, da man sie bei anderen septischen Allgemeinerkrankungen genau so antrifft: Wachsartige Entartung mit großzelliger Resorptionswucherung, lympho- und leukocytärer Infiltration.

Aehnlich verhält es sich bei den Nerven. Es kann das sie umgebende Bindegewebe befallen sein; die narbigen Endzustände können eine Schädigung des Nerven durch die feste Umhüllung und Druck bewirken. Daneben können Veränderungen im Nerven selbst auftreten, doch nicht in seiner Substanz, sondern in den in ihm verlaufenden Gefäßen, die Verquellungsherde und zellige Infiltration erkennen lassen. Ebenso verhalten sich die Gehirnveränderungen bei Chorea, es fehlen auch hier die typischen Knötchenbildungen.

In der Lunge sind außer den Gefäßschäden keine weiteren Rheumatismusveränderungen bekannt.

Die Tonsillen, die von den verschiedensten Seiten genau untersucht sind, sowohl nach Tonsillektomie bei chronischem Rheumatismus, als auch bei Sektionen, zeigen in ihrem eigentlichen Gewebe selbst keine charakteristischen Veränderungen, sondern nur solche, wie sie bei anderen Zuständen, bei Hypertrophien und Reizzuständen, beschrieben sind. Um so wichtiger sind die Befunde im paratonsillären Bindegewebe und Muskelgewebe, besonders auch in der Kapsel: sie erkranken mit typischer fibrinoider Verquellung und Granulombildung. Doch können Tonsillenbefunde ganz fehlen, auch im akuten Stadium, so daß noch andere Eintrittspforten angenommen werden müssen.

Die parenchymatösen Organe können bei Rheumatismus miterkrankt sein, doch ohne typische Parenchymschäden; diese unterscheiden sich nicht von denen bei septischen Allgemeinerkrankungen. Auch sind die in jenen Organen verlaufenden Gefäße und das perivaskuläre Bindegewebe selten ausgesprochen rheumatisch verändert, sie zeigen höchstens diffuse, nicht knötchenförmige Verquellung, und Zellinfiltration. Nur in Ausnahmefällen wird Knötchenbildung an Leber und Milzkapsel beobachtet. In der Regel ist die Kapsel diffus verändert durch Bindegewebsverquellung und Fibrinauflagerung.

Zusammenfassend läßt sich sagen, daß rheumatische Veränderungen nicht in allen Organen die charakteristische Knötchenbil-

dung zeigen. In diesen Fällen ist dann die Diagnose: Rheumatismus: schwer oder gar nicht zu stellen, da die Abgrenzung gegen septische Erkrankungen, Scharlach u. a. große Schwierigkeiten macht. Für Rheumatismus spricht immer die starke Intensität der betreffenden Veränderungen, also sehr umfangreiche fibrinoide Verquellung und stark zellreiche Wucherung mit besonders großen Zellen.

Wenn man aus diesen anatomischen Grundlagen und klinischen Erfahrungen Schlüsse auf die Aetiologie des Rheumatismus ziehen will, so scheint das Nächstliegende zu sein, an eine Infektion zu denken. Wenn nach klinischen Beobachtungen in vielen Fällen eine Angina dem Ausbruch der akuten Erscheinungen vorausging, so war damit schon ein Hinweis auf die Eintrittspforte des Erregers gegeben. Aeußere Einflüsse, besonders Witterung, also Erkältungsursachen, scheinen wie so viele andere auch diese Infektion zu begünstigen.

Eine weitgehende Förderung erhielt das Problem durch Aschoff's Entdeckung des spezifischen Rheumatismusknötchens. Durch Aschoff's Untersuchungen angeregt, fanden andere Untersucher, besonders Gräff, das Knötchen, oder besser seine Modifikation, das Sehnenknötchen in anderen Organen. Da sich im Verlauf weiterer Untersuchungen herausstellte, daß die Vermutung Aschoff's, es handle sich um ein für Rheumatismus spezifisches Granulom, zu Recht bestand, war somit die Theorie vom Rheumatismus als Infektionskrankheit, verursacht durch einen spezifischen Erreger, sehr naheliegend.

Der Vergleich mit der Tuberkulose und anderen Infektionskrankheiten drängte sich auf: Genau so wie der Tuberkel das spezifische Produkt darstellt, hervorgerufen durch Schädigung des Gewebes durch den spezifischen Erreger und die spezifische Reaktion des Gewebes auf diese Schädigung und auf den Erreger, so mußte es auch beim Rheumatismus sein. Dann mußte man allerdings auch den spezifischen Erreger nachweisen können, doch die Suche danach ist bis jetzt trotz aller Bemühungen erfolglos geblieben.

Diese Anschauung vom Wesen des Rheumatismus als spezifischer Infektionskrankheit, vertreten u. a. von Aschoff und Fahr, wurde von Gräff besonders ausgearbeitet.

Gräff unterscheidet streng zwischen dem klinischen Symptom „Rheumatismus", das bei sehr verschiedenen Krankheiten, z. B. auch bei der Serumkrankheit auftreten kann, und der spezifischen Infektionskrankheit „Rheumatismus infectiosus specificus", Rheumatismus genannt, weil das klinische Symptom Rheumatismus in vielen Fällen das Hauptkennzeichen ist, der aber auch in anderen klinischen Formen auftritt und der histologisch gekennzeichnet ist durch das Aschoff'sche Knötchen und das Sehnenknötchen.

Neben dem Aschoff'schen Knötchen, der „Reaktion des Gewebes mit mobilen Zellen" auf das Eindringen des spezifischen Erregers, be-

trachtet Gräff das Sehnenknötchen, dessen Aufbau gekennzeichnet ist durch Veränderung der kollagenen Substanz des Bindegewebes mit Umbildung fixer Zellen, als noch typischer für den Rheumatismus infectiosus specificus. Knötchenform ist dabei nicht unbedingt erforderlich, auch diffus infiltrierend kommen beide Typen vor und zwar das Aschoff'sche Knötchen im lockeren Bindegewebe, und das Sehnenknötchen, wie der Name sagt, im derben Bindegewebe. Uebergänge beider Typen sind nach Gräff ebenfalls beobachtet worden. Gemeinsam haben beide die Verquellung der kollagenen Fasern, die in Fibrillen aufgelöst und zerbrochen sind, sekundärer Zerfall des Gewebes und zellige Reaktion, entweder vorwiegend mobiler oder vorwiegend fixer (= Bindegewebe) Zellen. Das Vorkommen primärer Verquellung ohne zellige Reaktion, wie es Klinge in Fällen von Rheumatismus fand, die wenige Tage nach Ausbruch der Krankheit zur Sektion gelangten, und wie er es auch bei Tierversuchen beobachtete, wird von den Anhängern der Gräff'schen Theorie bestritten.

Gräff belegt seine Auffassung von Rheumatismus mit verschiedenen Beweisen. Als wichtigsten führt er das Aschoff'sche Knötchen an, er schreibt darüber: „Diese Gewebsreaktion ist als ganzes so eigenartig unter den, als Folge einer Infektion bekannten Gewebsreaktionen, daß sie die Diagnose: Rheumatismus infectiosus specificus: ebenso sicher gestatten, wie der Tuberkel die der Tuberkulose" und weiter noch: „Der Rheumatismus inf. spec. gestattet nicht nur die Merkmale der Infektionskrankheit weitgehend histologisch zu erfassen, sondern dies auch in einem Umfange, der über das hinausgeht, was bei manchen anderen Infektionskrankheiten mit bekanntem und mit unbekanntem Erreger als gesichert gelten kann".

Als weiteren Beweis führt Gräff die formale Pathogenese des Rheumatismus an, die Reihenfolge, in der die Veränderungen auftreten und ihre Ausbreitung. Durch 3 Fälle, 3 Tonsillenbefunde bei Rheumatismus inf. spec., die wenige Tage nach dem Ausbruch der Erkrankung zur Untersuchung kamen, belegte er seine Ansicht über die formale Pathogenese.

Gräff fand dabei in der Tonsillenkapsel, — der Autor nimmt, gestützt durch klinische Erfahrung die Tonsillen als Eintrittspforte an — sogenannte Primäraffekte, d. h. jeweils einen besonders großen Herd vom Typ des Sehnenknötchens. Dieser Herd ist zwar nicht der einzige in der Tonsille, wohl aber der größte und seinem Aufbau nach auch älteste. Die anderen jüngeren Herde schienen sich kontinuierlich vom Primäraffekt aus entwickelt zu haben, zunächst weiter in der Kapsel und Tonsille, dann auch und zwar besonders stark, im paratonsillaren Gewebe, der Nackenmuskulatur, Gaumen u. a. Die Abnahme der Herde an Größe und Zahl diente als Beweis dafür, daß die Tonsille der Ausgangsort war. Diese Tonsillenbefunde sind nach Gräff nur durch Annahme eines Erregers zu erklären, der sich

vermehrt und sich wie bei Lues oder Tuberkulose weiter im Körper verbreitet, auf den Wegen, die ihm zur Verfügung stehen. Neben dieser in den Tonsillen beobachteten kontinuierlichen Ausbreitung nimmt Gräff noch eine haematogene an, die die Herz- und Gelenkschäden beim Rheumatismus verständlich machen. Als Beweis dafür dient das Vorhandensein von Thromben in den Tonsillenvenen.

Rezidive werden durch exogene und endogene Reinfektion erklärt.

Von dem Erreger fordert Gräff „besondere biologische Eigenschaften, damit die Besonderheiten der morphologischen Reaktion verständlich werden.

Außer diesem fest abgegrenzten Krankheitsbild des Rheumatismus inf. spec. nimmt Gräff noch einen unspezifischen infektiösen Rheumatismus an, dessen Hauptsymptom Gelenkbeschwerden sind, der durch Kokken hervorgerufen ist, wobei die fokale Infektion eine große Rolle spielt. In diesen Fällen fehlen dann die für den spez. inf. Rheumatismus typischen Granulome. Formen von schwerer chronischer Gelenkveränderung mit rheumatischem Symptom ordnet Gräff diesem Krankheitsbild zu. Er belegt diese Auffassung mit 3 Sektionsfällen, bei denen klinisch ein ausgesprochener chronischer Gelenkrheumatismus vorausgegangen war, bei der mikroskopischen Untersuchung Aschoff'sche oder Sehnenknötchen nirgends gefunden werden konnten, dagegen deckte die Sektion an Zähnen und Kieferhöhlen fokale Infektionsherde auf.

Diese Gräff'sche Auffassung des Rheumatismus findet trotz mancher Tatsachen, die für sie sprechen, nicht allgemeine Anerkennung.

Zunächst stehen seine Tonsillenbefunde mit dem ausgesprochenen Primäraffekt, dessen Vorhandensein als wichtiger Beweis für die spezifische Infektion dient, im Widerspruch zu den Befunden, die von Anhängern der Klinge'schen Auffassung gemacht wurden. Dabei wird ausdrücklich betont, daß in den operativ entfernten Gaumenmandeln von Rheumatikern nie besondere Herde, isolierte Primäraffekte, vorgekommen seien, sondern stets mehrere größere und kleinere Herde. An manchen Fällen von sicherem Rheumatismus waren sogar die Tonsillen gänzlich frei von pathologischen Befunden; deshalb nimmt Klinge noch andere Eintrittspforten an. Die Streitfrage bei diesen Tonsillenbefunden ist deshalb oft schwer zu entscheiden, weil der Gräff'sche Krankheitsbegriff vom Rheumatismus inf. spec. viel enger gefaßt ist als der Klinge'sche Rheumatismusbegriff, so daß manche für Klinge beweisende Fälle von Gräff gar nicht zum spez. infekt. Rheumatismus gerechnet werden.

Den Hauptgrund für die Ablehnung der Gräff'schen Theorie bildet die Tatsache, daß trotz der heutzutage vervollkommneten Me-

thoden zur Darstellung von Mikroorganismen beim Rheumatismus ein solcher noch nicht hat nachgewiesen werden können.

Weder hat man mit Sicherheit schon bekannte Erreger, besonders Streptokokken in Rheumatismusherden nachweisen können, noch den von Gräff geforderten spezifischen Erreger.

Diese Tatsachen, dazu noch klinische Beobachtungen haben dazu geführt, ein anderes aetiologisches Moment beim Rheumatismus in Frage zu ziehen.

Es wurde die Frage aufgeworfen, ob nicht eine veränderte individuelle Reaktionslage des Organismus oder des Erregers zu den rheumatischen Veränderungen führen könne.

Weintraut wandte als erster Pirquet's Allergielehre auf den Rheumatismus an. Er schreibt dazu: „Bei aller Einheitlichkeit des Bildes, die dazu zwingt, den Rheumatismus als eine Krankheit sui generis hinzustellen, muß man im Gegensatz zu anderen Infektionskrankheiten mit ihrem ganz typischen Verlauf unbedingt darauf hinweisen, daß hier durch das Zusammenwirken von zwei Komponenten das Krankheitsbild geprägt wird.

Das eine davon ist, daran zweifelt heute wohl niemand mehr, eine bakterielle Infektion, von der es vielleicht ganz unwichtig ist, ob sie lokal bleibt oder sich mehr oder weniger weit im Körper ausbreitet.

Den anderen stellt die individuelle Reaktion des Organismus auf diese Infektion dar: eine Reaktion nicht so sehr gegenüber der eigentlichen bakteriellen Invasion, auch nicht unmittelbar gegenüber den entstehenden Bakterientoxinen, sondern eine Art Anaphylaxie-Reaktion, infolge der durch Infekion hervorgerufenen sekundären allergischen Zustände."

Von klinischer Seite her fand diese Auffassung vielfache Zustimmung. Doch vom pathologisch-anatomischen Standpunkt aus betrachtet, bot sie noch viele Unklarheiten.

Eine weitgehende Förderung erfuhr das Problem durch Untersuchungen über anaphylaktische Entzündung (Rößle, Gerlach), deren Ergebnisse zum Verständnis der Klinge schen Theorie näher ausgeführt seien.

Sie knüpfen an das bekannte Arthus'sche Phänomen an, das klassische Beispiel einer hyperergischen Entzündung: Einem Kaninchen wird wiederholt dasselbe artfremde Serum subkutan injiziert. Bei der zweiten Injektion stellen sich schwere Entzündungserscheinungen ein, Nekrose der ganzen Umgebung der Injektionsstelle tritt auf.

Das nicht durch Injektionen vorbehandelte, nicht sensibilisierte Tier reagiert also anders als das sensibilisierte. Seine Ansprechbarkeit auf entzündungserregende Schädlichkeiten, in diesem Falle artfremdes Eiweiß, hat sich gewandelt, kurz, die Reaktionslage des Körpers hat sich geändert.

Diese veränderte „allergische" Reaktionslage kann nach zwei Seiten hin von der normergischen abweichen, entweder in Form abgeschwächter Reaktion auf große Reize oder, was bei unserem Thema in Frage kommt, verstärkte Reaktion. Es ist dabei, wie Versuche gezeigt haben, nicht nötig, daß die sensibilisierende Injektion und hyperergische Entzündung auslösende Reaktion durch dieselbe Noxe hervorgerufen werden. Auch Veränderungen der Ansprechbarkeit des Organismus durch Faktoren der den Organismus außerhalb und unabhängig von der später einwirkenden und dann hyperergischen Reaktion hervorrufenden Noxe ist möglich.

Die entzündungserregenden Schädlichkeiten haben alle Eiweißcharakter. Sie können belebter und unbelebter Natur sein, es sind alle Stoffe, die die Fähigkeit haben, im befallenen Organismus Antikörperbildung auszulösen.

Die Reaktion zwischen dem eindringenden Antigen und dem entstehenden Antikörper ist letzten Endes für die Entstehung der Entzündung verantwortlich zu machen.

Vermutlich ist die Reaktion dabei nicht nur von der humoralen Immunitätslage, sondern auch von der des reagierenden mesenchymalen Zellsystems, d. h. besonders des Gefäßbindegewebsapparates von Bedeutung, da humorale und zellige Umstimmung eintreten kann.

Die hyperergische Entzündung spielt sich nun vornehmlich im Bindegewebe, besonders am Gefäßbindegewebe ab. Die Veränderungen, wie sie Rößle, Gerlach und Klinge an ausgedehnten Tierversuchen beobachtet haben, sind anatomisch-funktioneller Art. Sie bestehen in Hyperaemie, Stase, Oedembildung und als wichtigsten Befund in hyaliner Verquellung der bindegewebigen Gefäßwand mit dem Ausgang in Nekrose, begleitet sind diese Vorgänge von zelliger, insbesondere Leukocytärer Infiltration.

Auf diesen Grundlagen fußt die Auffassung Klinges vom Rheumatismus als hyperergischer Gewebsreaktion, die man sich in ihrem klinischen Verlauf etwa folgendermaßen vorzustellen hat:

Der menschliche Organismus wird des öfteren von Infektionen befallen, deren klinische Erscheinungen oft recht geringer Natur sein können. Es sind dies besonders die nach „Erkältungen" auftretenden Entzündungen des lymphatischen Rachenrings und der oberen Teile des Respirationstraktes. Bei besonderer Disposition des Individuums, und wenn bei diesen Infektionen womöglich öfter derselbe, vielleicht noch unbekannte Erreger eine Rolle spielt, so kann eine humorale und zellige Umstimmung des betreffenden Organismus eintreten. Diese nunmehr veränderte Reaktionslage des Körpers, die als Folge der wiederholten Einwirkung eines Infektionserregers zu betrachten ist, macht sich nun bei der nächsten Einwirkung dieses Erregers bemerkbar durch eine verstärkte, eine hyperergische Reaktion des sensibilisiten Organismus. Die hyperergische Reaktion spielt sich

dort ab, wo die durch die Sensibilisierung in erhöhtem Maße gebildeten Antikörper vorübergehend deponiert sind oder zum Teil entstehen, nämlich im gesamten mesenchymalen Bindegewebe, besonders im Gefäßbindegewebsapparat. Somit stellt der Rheumatismus eine Erkrankung des ganzen Körpers dar; doch schließt das nicht aus, daß sich verschiedene klinische Verlaufsformen, Typen, unterscheiden lassen, bei denen das Bild des Rheumatismus an gewissen Organen besonders ausgeprägt erscheint, die aber alle auf Grund der einheitlichen pathologisch-anatomischen Befunde als Rheumatismus angesprochen werden müssen. Gelenkbeteiligung, die früher so sehr im Vordergrund stand, ist dabei lediglich als „Komplikation" aufzufassen.

Nach Klinge können drei verschiedene Erscheinungsformen des Rheumatismus auftreten:

1. der klassisch polyarthritische Typ,
2. der viscerale Typ,
3. der periphere Typ.

Als Charakteristikum der hyperergischen Reaktion des mesenchymalen Gewebes galt die fibrinoide Verquellung. Sie ist im ersten Stadium der Erkrankung als rheumatisches Frühinfiltrat besonders stark ausgeprägt. Es folgt darauf als Höhestadium das zellige Granulom, in dem deutlich Reste der fibrinoiden Verquellung erkennbar sind; der größere Teil davon ist jedoch durch Resorptionswirkung der inzwischen aufgetretenen Zellansammlung zum Verschwinden gebracht. Es resultiert schließlich eine bindegewebige Narbe.

Die Anschauung Klinges stützt sich auf ausgedehnte und aufschlußreiche Tierversuche. Bei diesen Versuchen über Eiweißüberempfindlichkeit ging er folgendermaßen vor:

Zunächst wurde der Arthussche Versuch auf die Gelenke übertragen. Auf dem Höhepunkt der Sensibilisierung durch subkutane Eiweißdosen wurden wiederholte Injektionen in Gelenke vorgenommen. Es entstand danach eine nekrotisierende phlegmonös-eitrige Gelenkentzündung, genau wie beim Arthusschen Phänomen im subkutanen Bindegewebe. Bei diesen Versuchen machte Klinge die Erfahrung, daß Art und Grad der Entzündung von verschiedenen Faktoren abhängig war, vor allem von der Menge des injizierten Serums und den Zeitabschnitten zwischen den einzelnen Injektionen.

Durch besondere Versuchsanordnung gelang es, Gelenkveränderungen und auch solche des Mesenchyms hervorzurufen, die denen des menschlichen Rheumatismus sehr nahe standen, in vielen Fällen sogar gleichen.

Bei den verschiedenen Arten der Entzündung, die dabei auftraten, ließen sich immer Grundzüge als gemeinsame Merkmal finden, und das waren die herdförmigen fibrinoiden Verquellungszustände an

Gefäßen und Bindegewebe, wie sie dem Rheumatismus in gewissen Stadien eigen sind.

Bei Versuchen mit mehrfacher subkutaner Serumvorbehandlung traten auf einmalige intraartikuläre Injektion von 1—2 ccm Serum phlegmonös leukocytäre Entzündung der Synovia und Verquellungsherde im subendothelialen Gewebe auf.

Zur Veranschaulichung der chronisch rezidivierenden anaphylaktischen Entzündung dient folgender Vrsuch: Kutan wurde zweimal je 2 ccm Serum gegeben. Nach 4 Wochen in größeren Zeitabständen, über 4 Monate verteilt, je eine Injektion intraartikulär.

Die Ergebnisse waren sehr bedeutsam: nicht nur an den Gelenken, auch in Gefäßen, am Herzen (Klappen, Myocard) und an der Skelettmuskulatur traten degenerativ-proliferative Erscheinungen auf: hyaline Nekrosen, die vom Rande her mit zelligen Elementen durchsetzt waren, wobei monocytäre und histiocytäre Zellelemente im Vordergrund standen; eosinophile Lukocyten wurden nur in geringer Zahl beobachtet. Also: Geringe Vorbehandlung hatte vorwiegend monohistovytäre Zellreaktion zur Folge.

Ein anderes Zellbild ergibt sich bei stark in die Länge gezogener Sensibilisierung (5 Monate). Es tritt rein mono-histocytäre Reaktion im Gelenk ein.

Besonders interessant sind Versuche, bei denen im Verlauf von ½ Jahr 10 mal geringe Eiweißmengen injiziert wurden. Von den beiden Tieren war eines allerdings ohne Befund (Disposition?), das andere zeigte zuerst ein Arthussches Phänomen leichten Grades, an das sich eine ausgedehnte Polyarthritis anschloß, genau wie bei den ins Gelenk injizierten Tieren, obwohl diesmal die Serumeinverleibung nur subkutan erfolgt war. Außerdem waren an Herz, Gefäßen und im Bindegewebe deutlich Herde fibrinoider Verquellung zu finden.

Diese Tierexperimente Klinges werden von den Anhängern der Gräffschen Richtung nicht als überzeugend für die Richtigkeit der Auffassung Klinges vom Rheumatismus angesehen, da es erstens nur Tierversuche sind, die sich nicht ohne weiteres auf den menschlichen Organismus übertragen lassen, und zweitens überhaupt gewisse, nicht zu unterschätzende Unterschiede zwischen den typischen rheumatischen Veränderungen beim Menschen und den von Klinge experimentell erzeugten bestanden.

Es ist selbstverständlich und wird auch von Klinge und seinen Anhängern anerkannt, daß diese Versuche keinen absoluten Beweis für ihre Theorie darstellen. Doch wenn die Versuche auch nur an einer bestimmten Tierart und mit bestimmten Serum gelangen, und besonders der letzte Versuch nur in einem Fall, so spricht das doch für einen Zusammenhang zwischen der hyperergischen Entzündung und dem menschlichen Rheumatismus. Bewiesen ist damit außerdem die Abhängigkeit der eintretenden Reaktionen von gewissen Variationen der Versuchsanordnung.

Wenn die erzielten Veränderungen außer der gleichen Lokalisation (wie die des Rheumatismus) auch noch eine zum mindesten große Aehnlichkeit, manche sogar nach Klinge Identität mit denen des Rheumatismus haben, so ist immerhin die Möglichkeit gegeben, daß durch andere Modifikationen in der Versuchsanordnung noch anzustellende Versuche die gleichen Veränderungen wie beim Rheumatismus erzielt werden können.

Betreffs der Lokalisation der fibrinoiden Verquellungsherde im mesenchymalen Bindegewebe, in dem die Reaktion zwischen Antigen und Antikörper zum Ausdruck kommt, wirft Klinge die Frage auf, ob, da Gefäßnähe bevorzugt ist, dabei das Blut als Transportorgan der für die Reaktion wichtigen Stoffe eine Rolle spielt.

Für die herdförmige Nekrose, die Gräffs Ansicht vom spezifischen Erreger zu bestätigen scheinen, glaubt Klinge gewisse Momente der mechanischen Beanspruchung oder das Vorhandensein eines zellständigen, im adventitiellen Bindegewebe lokalisierten Stoffes verantwortlich machen zu können. Diese Frage, wie noch manches in der Klingeschen Auffassung, harrt noch ihrer weiteren Lösung.

Klinge setzt seine Auffassung nicht in direkten Widerspruch zu der von Gräff. Auch seine Theorie setzt das Vorhandensein eines Erregers voraus, dessen Toxine zuerst sensibilisierend und dann das allergische Phänomen auslösend wirken. Ueber die Natur dieses Erregers gibt er nichts Bestimmtes an, es kann eine Streptokokkenart sein oder ein noch unbekannter Visus. Auf den Erreger, seine Art, kommt es gar nicht so sehr an, ausschlaggebend ist die Reaktionslage des Organismus. Gleiche Erreger können verschiedene Wirkungen haben, je nach der augenblicklichen Reaktionslage des Wirtes.

Man kann die hyperergische Reaktion als zweckmäßige Reaktion des Körpers ansehen. Die immunbiologische Umstimmung verhindert die tödliche Sepsis, sie versucht den Infekt zu lokalisieren. Nach Aufhören der Hyperergie tritt Anergie ein, so daß Bakterien und Toxinwirkung freien Lauf haben, die tödliche Sepsis tritt ein.

Zur Unterstützung der Klingeschen Theorie kann man andere Krankheitsbilder anführen, die zwar vom Rheumatismus abzutrennen sind, in deren Verlauf aber ebenfalls fibrinoide Gewebsschäden auftreten, und für deren Zustandekommen man ebenfalls, gestützt auf Tierexperimente, die veränderte Reaktionslage des Körpers verantwortlich macht. Es ist hierbei gedacht an Periarteriitis nodosa und Thrombangitis obliterans bei juveniler Extremitätengangrän.

Auch für die Periarteriitis nodosa nahm man früher einen spezifischen Erreger an, ist aber jetzt zu der Erkenntnis gekommen, daß es sich um keine streng spezifische Infektionskrankheit handelt, sondern um eine hyperergische Verlaufsform einer Streptokokkensepsis (Gruber). Es ist eine der möglichen Reaktionsformen des Organismus, die bei den verschiedentlichsten Krankheiten angetroffen wird.

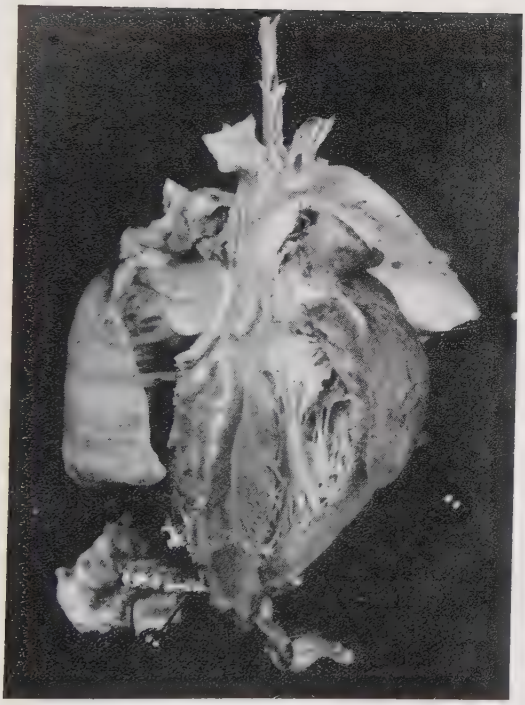

Abb. 1.

Ansicht des durch Sektionsschnitte eröffneten Herzens von vorn.

Es bestehen keine grundsätzlichen Unterschiede zwischen dieser Krankheit und dem Rheumatismus und auch der Thrombangitis obliterans, wie Jaeger zeigen konnte. Allen ist die herdförmige Nekrose eigen. Nur die Lokalisation ist verschieden.

Aus diesen Tatsachen geht hervor, daß die allergische Auffassung vom Rheumatismus keine leere Theorie ist, sondern daß eindeutige klinische als auch pathologisch-anatomische Grundlagen sehr zu ihren Gunsten sprechen, so daß die Aussicht besteht, daß, gestützt durch weitere Experimente, sie sich bald allgemein durchsetzen wird.

In dem eigenen Fall handelt es sich um ein 3jähriges Mädchen: Am 27. 12. 1933 wurde das Kind in benommenem Zustand in die hiesige Universitäts-Kinderklinik eingeliefert. Eine Pneumonie, jetzt abgeklungen, war diesem Zustand vorausgegangen. Der in der Klinik erhobene Befund ergab: Hochgradige Blässe, Cyanose, Benommenheit. Keine Nackensteifigkeit.

Rachen: vergrößerte, nicht gerötete Tonsillen.

Lunge: Dämpfung links unter der Scapulaspitze, Bronchophonie.

Herz: dilatiert, schwirrender Ton an der Spitze, sonst unreine tiefe Töne.

Abdomen: weich, kein Milztumor, leichte Lebervergrößerung. Der röntgenologische Befund lautet: großer, bis fast an den Thorax reichender Herzschatten mit scharfer Begrenzung in der Herzspitzengegend; Betonung der Vorhof- und Ventrikelbogen; keine Verbreiterung des Herzschattens nach rechts. Lungen: frei.

Wenige Stunden nach der Klinikaufnahme trat unter den Zeichen einer akuten Herzinsuffizienz der Tod ein.

Die am 28. 12. 1933 vorgenommene Sektion (S. 826/33), (Sekant: Dr. Wurm) ergab:

Leiche eines kräftigen 3jährigen Mädchens. Gutes Fettpolster, kräftige Muskulatur.

Hals: Große Tonsillen mit Kryptenverziehung.

Brust: Geringer Hydrothorax beiderseits. Im Herzbeutel, der stellenweise, besonders im Bereich der Spitze am Epikard abhaerent ist, reichlich blutig-seröse Flüssigkeit mit Fibrinflocken. Farbe des Epikards düsterrot. Keine wesentliche Vergrößerung des Herzens. An Aorten- und Mitralklappen neben einer ödematösen Durchtränkung des ganzen Klappengewebes und makroskopisch sichtbaren Gefäßen in der Klappe reichlich warzige Wucherungen am Schließungsrand. Herzmuskel auf dem Schnitt fleckig. Die Lungenpleura zeigt beiderseits eine weißlich-gelbe Injektion eineiiger subplenpaler Lymphbahnen. Das Lungengewebe selbst ist leicht gestaut, keine Verdichtung. Im Bronchialraum dickes schleimiges Sekret. Oesophagus o. B.

Bauch: Sehniger Fleck der Milzkapsel mit Adhaesion. Rötliche Pulpa, nichts abstreichbar. Leber groß, mit leicht verstärkter Läppchenzeich-

nung. Gallenwege o. B. Pankreas, Magen o. B. Nebennieren lipoidarm. Nieren leicht getrübt, keine Blutungen. Ableitende Harnwege o. B. Genitale o. B. In der Iliaca communis leichte Trübung der Intima.

Die anatomische Diagnose lautet: Verruköse Endokarditis mitralis, aortae; interstitielle Myocarditis, serofibrinöse Pericarditis mit Adhaesionen im Spitzenteil des Herzens, geringe Herzdilatation. Reste fibrinösen Exsudates in den Kniegelenken. Synovitis des Rezessus suprapatellaris. Geringer Hydrothorax beiderseits. Resorptive Lymphangitis subpleuralis nach Pneumonie. Akute Lymphadenitis der mediastinalen Lymphdrüsen. Adhaesive Perisplenitis. Geringgradige Leberstauung.

Die mikroskopische Untersuchung des Herzens ergibt: die Herzmuskelfasern mit feinkörnigen, braunen Pigmentanhäufungen an den Kernpolen; außerdem fand sich hie und da eine fleckige Faserverfettung. Das Bindegewebe zeigte hochgradige Veränderungen; teils fanden sich über größere Strecken zur Entwicklung gekommene zellige Infiltrate: (s. Abb. 2.) sie waren zusammengesetzt aus Lymphocyten, ganz vereinzelt Leukocyten und Plasmazellen, weiter aus größeren, auch größerkernigen Zellen mit großen Plasmaleibern. Es handelt sich hier um fibrozytische Elemente. Um die Gefäße herum wurden die Infiltrate dichter, und es ließen sich hier Knötchen, die aus Lymphocyten, Plasmazellen, vor allem Histiocyten aufgebaut waren, erkennen. Es handelte sich hier um die typischen Geipel-Aschoffschen Knötchen. Das beschriebene Bild wurde dadurch noch besonders belegt, daß an einzelnen Stellen das Bindegewebe stärker ödematös durchtränkt war. Die Bindegewebsfasern erschienen gequollen, teilweise nekrotisch. Es handelte sich hier um Verquellungsnekrosen. Neben den beschriebenen Veränderungen waren auch kleine Schwielen vorhanden, und beachtlich war, daß innerhalb der Schwielen der Entzündungsprozeß neu aufgeflackert war; das war kenntlich an einer um die Gefäße in den Schwielen herum entwickelten, ödematösen Gewebsverquellung mit beginnender Nekrose.

Die mikroskopische Untersuchung der Gaumentonsillen ergab den Befund einer chronischen Tonsillitis. Die Kapseln der Organe waren verdickt. Das Parenchym nur in geringer Menge vorhanden. Das Bindegewebe zwischen den Pulpasträngen verdickt, sowohl in der verdickten Kapsel, als auch in den nach außen gelegenen Teilen der verdickten bindegewebigen Septen fanden sich perivasculäre Narben in Form kleiner Gewebsverscheilungen und in einigen derselben frische ödematöse Gewebsdurchtränkungen mit kleinen Nekrosen, sowie zellige Infiltrate aus Lymphocyten und Histiocyten, allo auch hier der Befund, wie er im obigen Fall für das histologische Bild des Gelenkrheumatismus infolge des allergischen Geschehens gekennzeichnet wurde. An den inneren Organen, Milz, Leber, in

Abb. 2.
Herzmuskel: Mikrophotogramm.
Im Bindegewebe Infiltrate.

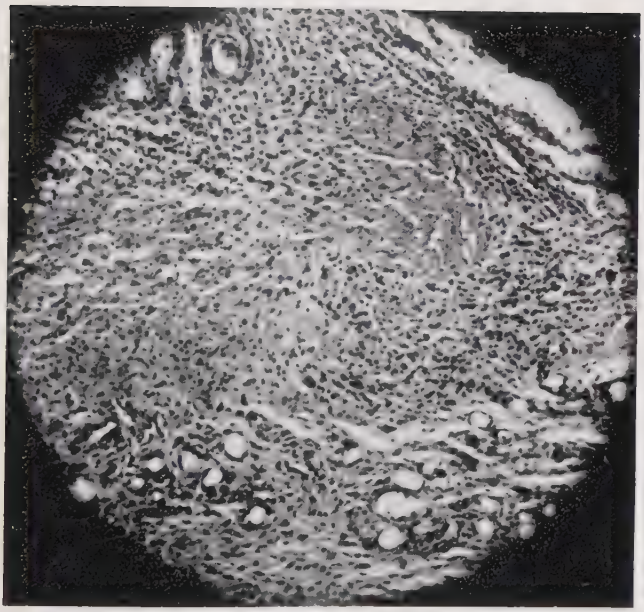

Abb. 3.
Verquellungsnekrosen im Bindegewebe
der Gelenkkapsel mit Infiltration.

den Lymphdrüsen, in den Nebennieren und in den Lungen, auch in den Arterien war nichts von Verquellungszuständen, Knoten oder Narben festzustellen. Dagegen zeigte in ausgesprochen schöner Weise die Gelenkkapsel die charakteristischen Verquellungsnekrosen mit zelliger Infiltration, in der Umgebung des verquollenen Bindegewebes, die Abbildung 3 zeigt die Bindegewebsfasern verbreitert, homogen und um dieselben herum lymphocytäre Infiltration.

Der beschriebene Fall ist beachtlich:

1. wegen der Beobachtung des Gelenkrheumatismus im Kindesalter, hierbei handelte es sich um eine sehr seltene Beobachtung und
2. deswegen weil er die Veränderungen des Gelenkrheumatismus besonders schön aufweist.

---

An dieser Stelle sei Herrn Professor Schmincke für die Ueberlassung des Themas, den Fall mit Beschreibung und Bildern und für manche wertvolle Anregung bei der Ausführung der Arbeit gedankt.

## Literatur.


1. Aschoff: Verhandlungen path. Anatomie VIII, 46.
2. Brogsitter: Zentralblatt für Pathologie 44.
3. Dietrich: Verhandlungen deutsch. path. Gesellschaft 27 (1925).
4. Dürck: Münchner med. Wochenschrift 78, 173, (1931).
5. Fahr: Virchows Archiv 232.
6. Fahr: Klinische Wochenschrift 29 (1915), 43 (1929).
7. Fishberg: Virchows Archiv 240.
8. Frank: Berliner klinische Wochenschrift 49 (1912).
9. Gräff: Upsala lak för 36 (1931).
10. Gräff: Deutsche med. Wochenschrift 53 (1927), 15 (1930).
11. Gruber: Verhandlungen deutsch. path. Gesellschaft 27 (1925).
12. Gruber: Zentralblatt für Herzkrankheiten 9 (1917), 145 (1926).
13. Gruber: Virchows Archiv 245, 258.
14. Huzella: Verhandlungen deutsch. path. Gesellschaft 1914.
15. Jäger: Virchows Archiv 250, 281, 285.
16. Kahler: Wiener klinische Wochenschrift 43 (1930).
17. Klinge: Virchows Archiv 278—281 (Mitteilung 1—12).
18. Klinge: Beiträge path. Anatomie 83 (1929).
19. Klinge: Klinische Wochenschrift 586 (1930), 2265 (1927).
20. Klinge: Münchner med. Wochenschrift 1632 (1931).
21. Lemke: Virchows Archiv 240, 245.
22. Paul: Krankheitsforschung 5 (1927).
23. Semsroth u. Koch: Krankheitsforschung 8 (1930).
24. Siegmund: Verhandlungen deutsch. path. Gesellschaft 20 (1925).
25. Talalajew: Klinische Wochenschrift 124 (1929).
26. Tschilikin: Krankheitsforschung 8 (1930).
27. Versé: Beiträge path. Anatomie 40 (1907).
28. Waljen: Verhandlungen deutsch. path. Gesellschaft 223 (1921) 23 (1928).

## Lebenslauf.

Ich, Hans Nerbel, bin am 16. November 1909 in Meßkirch geboren als Sohn des damaligen Pfarrverwalters und derzeitigen Dekans Hermann Nerbel und seiner Ehefrau Hedwig geb. Féaux de Lacroix. In Haag bei Eberbach besuchte ich die Volksschule vier Jahre lang. Dann wurde ich Schüler der Oberrealschule zu Sinsheim, wo ich Ostern 1929 das Abitur bestand. An der Universität Heidelberg studierte ich Medizin vom Sommersemester 1929 an. Die medizinische Vorprüfung bestand ich am Ende des Sommersemesters 1931. In Berlin, Wien und München setzte ich mein Studium fort und kehrte im Sommer 1933 nach Heidelberg zurück, um dort mein Studium zu vollenden. Im Januar bestand ich das medizinische Staatsexamen.